Aus dem Patholog. Institute zu München.

Ueber die

Nerven und Ganglienzellen

des

menschlichen Herzens

nebst

Bemerkungen zur pathologischen Anatomie derselben.

INAUGURAL-DISSERTATION

zur

Erlangung der Doktorwürde in der gesammten Medizin

der

medizinischen Fakultät

der Ludwig-Maximilians-Universität zu München

unter dem Präsidium

des Herrn Prof. Dr. **O. Bollinger**

vorgelegt von

LUDWIG EISENLOHR,

approb. Arzt aus Stuttgart.

ACAD. LUGD. BAT. BIBL.

(Mit drei Tafeln.)

STUTTGART.

DRUCK VON GEBRÜDER KRÖNER.

1886.

Im Nachfolgenden gebe ich die Resultate von Untersuchungen, die ich im pathologischen Institut zu München ausführte.

Es ist eine auffallende Thatsache, dass wenige Gebiete der menschlichen Anatomie existiren, die noch so selten bearbeitet worden sind und zwar in normaler wie pathologischer Beziehung, als das Gebiet der nervösen Apparate des Herzens. Jedenfalls ist die literarische Ausbeute in dieser Hinsicht sehr gering. Aus den Lehrbüchern ist als feststehend nur so viel zu entnehmen: Das Herz bezieht seine Nerven aus dem Plexus cardiacus; dieser setzt sich zusammen aus Aesten vom N. vagus und N. sympathicus. Aus; diesem Geflecht ziehen dann die Nerven weiter zum Herzen selbst dort bilden sie, einmal dem Laufe der Gefässe folgend und sie umspinnend, in den Kranzfurchen zwei grosse Geflechte, den Plexus coronarius dexter et sinister; weiterhin ziehen Nerven unter dem visceralen Blatte des Perikards gegen die Herzspitze zu; ebenso finden sich Fasern in und unter dem Endokard, und endlich treten Fasern in die Herzsubstanz ein und kommen dort, hauptsächlich am Septum atriorum und in der Atrioventrikulargrenze, in Verbindung mit Ganglien, die die automatischen Bewegungscentren des Herzens darstellen sollen.

Dies ist alles, was über die vorliegende Frage beim menschlichen Herzen als feststehend anzunehmen ist.

Alle weiteren Detailuntersuchungen und Beschreibungen befassen sich zumeist mit thierischen Objecten und in der gesammten mir zugänglichen Literatur fand ich demgemäss nur folgende Autoren, die sich mit unserem Gegenstande beschäftigen: J. Dogiel, L. Koplewski, W. Vignal, Putjatin, Iwanowsky, Wassilieff, Uskow und v. Openchowski [1]). Ihre Arbeiten sind alle aus neuerer Zeit und haben theilweise nur vom pathologisch-anatomischen Standpunkt aus hier Interesse. Da ich im Verlauf dieser Mittheilnng Gelegenheit haben werde, die Ansichten dieser Forscher zu berühren, so gehe ich sofort zur Darlegung meiner eigenen Beobachtungen über und beginne mit der Schilderung der angewandten Untersuchungsmethode.

Zur Fixirung und Tinktion der Gewebe wurde, nachdem andere Methoden als weniger günstig erschienen waren, fast ausschliesslich die Osmiumsäure und das Pikrokarmin benützt, und zwar in folgender Weise: Von möglichst frischen Herzen (d. h. möglichst bald nach der Section) wurden an solchen Stellen, die zur Untersuchung bestimmt waren, kleine Stücke mit der Scheere entnommen, diese kamen dann auf ½—1 Stunde, bisweilen auch länger in 1 % Osmiumsäurelösung, wurden hierauf in destillirtem Wasser abgewaschen und in 1% Pikrokarminlösung gelegt, in der sie stundenlang blieben; nach abermaligem Abwaschen in destillirtem Wasser wurden die Stückchen in ameisensaurem Glycerin verwahrt. Es ist nun ungemein schwierig, eine gleichmässige Tinktion der Gewebe zu erhalten, meist wirkt die Osmiumsäure nur an der Oberfläche der Stücke in der richtigen Weise ein, oder man findet im Verlauf der Nervenstränge bald eine gut, bald eine schlecht gefärbte Strecke; ähnlich ist es bei den Ganglienzellen, wo auch dicht nebeneinander die verschiedensten Tinktionsgrade gefunden werden können, ein Uebelstand, den zu vermeiden mir bis jetzt nicht gelungen ist, und der seine Ursache in der Lage der Nerven und Zellen mitten in mehr oder minder stark entwickeltem Fett- und Bindegewebe hat, das von zahlreichen Gefässen umsponnen und durchzogen ist. Erst wenn man diese Gewebe und namentlich die Scheide der Nerven und Ganglien vor der Tinktion entfernen könnte, würde man gleichmässig gefärbte Bilder bekommen.

Weiterhin wurden die Stückchen mit Nadeln zerzupft und

Nerven und Ganglien unter möglichster Schonung frei präparirt. Bisweilen kamen sie dann noch auf einige Tage in mit Ameisensäure angesäuertes destillirtes Wasser oder auch in Trypsinlösung [2]), um auf solche Weise womöglich eine Isolirung der Zellen zu bewerkstelligen. Letztere wird befördert, wenn man beim Auflegen des Deckglases mit diesem einen Druck auf das Präparat ausübt.

Ausser der Osmiumsäure habe ich auch 1 % Goldchloridkaliumlösung verwendet, theils mit [3]), theils ohne vorherige Osmiumsäureinjection, eine Methode, die aber hauptsächlich zur Untersuchung auf Nervenendigungen dienen sollte, jedoch auch über das histologische Verhalten der Ganglienzellen in einigen Beziehungen Aufschluss gibt.

Schliesslich wurden die Präparate in mit Ameisensäure leicht angesäuertem Glycerin untersucht und conservirt.

Obgleich nun diese Untersuchungen im Wesentlichen eine Bestätigung der normal-anatomischen Befunde oben genannter Autoren ergeben haben, so glaube ich doch, dieselben veröffentlichen zu dürfen, weil gerade auf einem so wenig erforschten Gebiete auch die kleinste Thatsache, aufs neue ins Licht gestellt, nicht ohne Werth sein dürfte, und weil ausserdem einige Ergänzungen des bisher Bekannten gemacht werden können.

Zwei Stellen sind es, an denen vorwiegend Ganglien und Ganglienzellen gefunden werden; von diesen ist wiederum eine durch die Menge und Grösse der daselbst liegenden Ganglien von hervorragender Bedeutung, es ist dies die Scheidewand der Vorhöfe. In dieser Beziehung schliesse ich mich der Meinung Koplewski's an, der in seiner Arbeit angibt, dass Ganglien (wie er übrigens fälschlich behauptet: „ausschliesslich") „in der Scheidewand der Vorhöfe und zwar in einem prismatischen Raum oberhalb des die Fossa ovalis umgebenden Muskelrings liegen. Der betreffende Raum wird gebildet durch das Auseinanderweichen der Muskelbündel beider Vorhöfe. — Auch im unteren Theil der Vorhofscheidewand oberhalb der Stelle, wo sich letztere mit der „queren" Scheidewand kreuzt, finden sich Ganglien", d. h. es zieht um die Fossa ovalis herum ein förmlicher Nervenring, an dem sich Ganglien in wechselnder Menge (im oberen Theil mehr als im unteren) finden. Die Ansicht Koplewski's, dass nur hier in der Vorhofscheidewand Ganglien gefunden werden, ist nicht richtig, man trifft auch in der Atrioventrikulargrenze, wenn auch seltener, und, wie mir scheint, kleinere

Ganglien, eine Ansicht, die auch durch Vignal und Dogiel vertreten ist. Letztere beiden Forscher haben auch an den Einmündungsstellen der Hohl- und Pulmonalvenen in das Herz Ganglien beschrieben; ich selbst habe in dieser Richtung keine bestimmten Aufschlüsse erhalten.

Hervorgehoben muss werden, dass in der Muskelsubstanz selbst an den dort verlaufenden Nerven niemals Ganglien oder Ganglienzellen zu sehen sind, sondern dieselben liegen immer ziemlich dicht unter dem pericardialen Ueberzug des Herzens; dieses Verhalten hat auch bei den Thieren mit der bis jetzt als einzig constatirten Ausnahme des Frosches Geltung. Beim Frosch [4]) nemlich haben schon vor längerer Zeit C. Friedländer und neuerdings J. Dogiel Ganglienzellen auch im Herzventrikel, d. h. im oberen Drittel desselben, in der Muskelsubstanz selbst (sog. Ventrikularganglien, Dogiel) als vorhanden erwiesen.

Die Lagerung der Zellen gestaltet sich so, dass sie bald einzeln, bald zu eigentlichen Ganglien vereinigt dem Nervenstamm entweder nur aussen anliegen oder in seinen Verlauf eingeschaltet sind. Von aussen wird dann Nerv und Ganglion umgeben von verschieden stark entwickeltem Fettgewebe und Bindegewebszügen und zahlreichen Blutgefässen, welche man aber nur ausnahmsweise zwischen die Ganglienzellen eindringen sieht. Das Neurilemm des Nervenstamms setzt sich unmittelbar auf die äussere Oberfläche der Ganglienzellen und Ganglien als scheidenartige Umhüllung fort. Je nach der Grösse des betreffenden Ganglions und der Zahl der ein- resp. austretenden Nervenstämmchen entstehen nun die verschiedensten Bilder, deren Beschreibung aber kein weiteres Interesse darbieten dürfte.

Wir kommen nunmehr zur Besprechung der Form und Gestaltung der einzelnen Nervenzelle in ihren feineren Details. Dabei muss vor Allem betont werden, dass es ungemein schwierig ist, die Zellen beim menschlichen Herzen so isolirt zu bekommen, dass sie ohne Continuitätstrennungen durch die mechanische Einwirkung bei der Präparation erscheinen und einen sicheren Schluss auf ihr Verhalten namentlich den Nervenfasern gegenüber zulassen.

Ist die Isolirung gelungen, und die Tinktion die richtige, so erscheint bei Osmiumsäure-Pikrokarminfärbung die Ganglienzelle als ein bald mehr rundliches, bald länglich gestrecktes, auch birnförmiges Gebilde, das aus einem inneren, protoplasmatischen, feinkörnigen, gelblich gefärbten Theil von nicht immer regelmässig

runden Conturen besteht, der wiederum einen runden roth gefärbten, gegen die Umgebung scharf abgegrenzten Kern mit deutlichem Kernkörperchen enthält. Nach aussen ist die Zelle von einer bindegewebigen Kapsel eingehüllt, an der man rothgefärbte Kerne in wechselnder Anzahl bemerkt.

Bei Goldpräparaten ist der Zellkörper roth gefärbt, während der Kern als helle Stelle mit etwas dunklerem Kernkörperchen erscheint; ebenso nehmen die Kapselkerne eine hellere Farbe an und bekommen durch Schrumpfung in Folge der Einwirkung des Goldsalzes unregelmässige Ränder.

Bisweilen gelingt es, durch den Druck auf das Deckglas den Inhalt einer oder der anderen Kapsel austreten zu lassen; man sieht dann den gleichmässig feinkörnigen Protoplasmaklumpen, der den Zellkörper darstellt, mit seinem bläschenförmigen Kern noch deutlicher.

Hat die Osmiumsäure etwas zu stark eingewirkt, so wird der Kern undeutlicher, weil das Pikrokarmin in diesem Fall nicht genügend färbt. Die Lage des Kerns ist bald central, bald, und dies ist häufiger, excentrisch.

Niemals habe ich vom Kern Fortsätze ausgehen sehen, wie sie bekanntlich Arnold[5]) bei den Zellen der Spinalganglien beschrieben hat; ebenso war es mir nicht möglich, Structurbilder der Protoplasmamasse zu bekommen, wie sie neuerdings von Flemming[6]) bei den Spinalganglienzellen gefunden wurden. Allerdings beziehen sich die Angaben des letzteren nur auf frische Präparate, welche ich nie studiren konnte, dagegen bemerkt er, man sehe nach Behandlung mit Reagentien, „dass auch die Kerne der Spinalganglienzellen wie andere Zellkerne aus einem Gerüst- oder Netzwerk bestehen, das chromatische Substanz trägt; aus einer weichen oder flüssigen Zwischensubstanz (Kernsaft); aus einem rund abgegrenzten Nucleolus, der stark lichtbrechend und sehr chromatinreich ist, und endlich aus einer Kernmembran“. In dieser Beziehung möchte ich, wenn auch mit aller Reserve, aussprechen, dass ich hie und da allerdings nur kurze Zeit nach der Anfertigung des Präparates Kernbilder gesehen habe, die vielleicht mit denen Flemming's identisch sind. Eine Fortsetzung von Nervenfasern durch die Substanz der Zelle bis zum Kern, oder einen Ursprung von solchen aus dem Nucleolus hat auch Flemming bei den Spinalganglienzellen vermisst.

Was die Zahl der Kerne in einer Zelle anlangt, so sind mir unter einer grossen Anzahl von Präparaten nur drei Zellen aus der Vorhofscheidewand vorgekommen, die zwei grosse runde Kerne enthielten, eine Erscheinung, die ich, da im Uebrigen die betreffenden Zellen sich durch nichts von anderen unterschieden, auf eine beginnende Zelltheilung zurückzuführen geneigt bin, ähnlich wie Kasem-Beck[7]) das Auftreten von zwei Kernen in Ganglienzellen des Kaninchenherzens erklärt[8]). Im Protoplasma sieht man dann noch häufig mehr oder weniger dunkel erscheinende Pigmentkörnchen in wechselnder Menge, die meistens an einer Stelle besonders dicht angehäuft, im Uebrigen unregelmässig zerstreut liegen. Ich halte diese Pigmentirung nach dem häufigen Vorkommen derselben für eine normale Erscheinung, deren Auftreten vielleicht mit dem Alter der betreffenden Zelle in Zusammenhang steht. Jedenfalls aber glaube ich nicht, in diesen Pigmentmassen den Ausdruck eines pathologischen Zustandes der Zelle vor mir zu haben, wie weiter unten noch ausgeführt werden soll.

Der eigentliche Zellleib hat verschiedene Gestalt und Grösse und liegt gewöhnlich der Kapsel vollständig an; doch kommen auch Zellen vor, bei denen zwischen Zellleib und Kapsel ein freier Raum zu bestehen scheint, durch welchen wahrscheinlich Verbindungsstücke vom Zellkörper zum Fortsatz sich hinziehen, was jedoch nicht immer darzustellen ist. Meiner Meinung nach entstehen diese Hohlräume durch Schrumpfung des Protoplasmas in Folge der Einwirkung der angewendeten Reagentien.

Die Kapsel selbst besteht bald aus einer, bald aus mehreren Lagen von Bindegewebe mit Kernen von runder und länglicher Form. Dieselben sind namentlich zahlreich am einen Pol der Zelle, dort sieht man, wie die Kapsel sich allmählich verengt und eine Trichterform annimmt (gewöhnlich liegt der Zellkern am entgegengesetzten Pol der Zelle bei excentrischer Lage desselben). Im Uebrigen ist an der Zellhülle eine weitere Structur nicht zu bemerken, höchstens sieht man halbkreisförmig angeordnete Querlinien an ihr auftreten, besonders am verjüngten Theil, die ihre Entstehung Faltenbildungen verdanken. Es fragt sich nun weiterhin, und damit kommen wir auf eine der wichtigsten Erörterungen auf diesem Gebiete, ob und in welcher Weise die Ganglienzellen mit Nervenfasern in Verbindung treten.

Bei Zellen, welche einzeln einem Nervenstamm anliegen und

die man in Profilansicht bekommt, ist zunächst charakteristisch die Art, wie die Scheide des Nerven über die Zelle wegzieht. Dieselbe biegt nemlich am einen Ende der Zelle ziemlich plötzlich in mässig scharfer Krümmung vom Nervenstamm ab, während sie am anderen Ende angekommen ganz flach wieder in die Nervenscheide übergeht. Hier also muss eine Zunahme der Faser, wenn auch nur auf eine kurze Strecke, eingetreten sein, die von nichts anderem herrühren kann, als von einem Fortsatz der Nervenzelle, der sich dem Laufe des Nerven anschliesst und der allerdings kaum oder gar nicht an solchen Präparaten zu sehen ist. Bessere Resultate erhält man bei isolirten Zellen. Nach meinen ziemlich zahlreichen Untersuchungen in dieser Richtung sind mir folgende Sätze als ziemlich sicher erschienen:

1) Apolare Zellen, d. h. Zellen ohne jeglichen Fortsatz gibt es im Herzen des Menschen nicht; man sieht allerdings oft isolirte Zellen, die keinen Fortsatz erkennen lassen, bei genauerem Zusehen bemerkt man aber, dass derselbe einfach abgebrochen ist.

2) Bipolare spindelförmige Zellen in dem Sinne, dass dieselben einfach in den Verlauf einer Nervenfaser eingeschaltet sind, gibt es beim Menschen nicht[9]).

3) Arnold-Beale'sche Spiralfasern habe ich nirgends darstellen können[10]).

4) Als regelmässige Erscheinungsform fand ich einen Fortsatz, der dort, wo sich die Kapsel der Zelle allmählich verschmälert, überzogen von der Fortsetzung derselben, austritt und bedeckt ist mit zahlreichen Kernen. Eine Verbindung zwischen diesem Fortsatz und dem Zellkörper ist, auch wenn der letztere die Kapsel vollständig ausfüllt, nicht immer demonstrirbar.

5) Zwei neben einander liegende, parallel mit einander verlaufende Fortsätze hat Koplewski beschrieben; ich konnte mich von einem derartigen Vorkommniss nicht überzeugen und halte alle derartigen, wie auch andere Bilder, in denen spiralförmig um einander gewundene Stränge zu sehen sind, bis jetzt in Uebereinstimmung mit Anderen für Faltenbildungen der Scheide.

Die Weiterverfolgung des Fortsatzes ist beinahe ein Ding der Unmöglichkeit, da derselbe immer ganz nahe an der Zelle schon abreisst; man kann daher in den meisten Fällen auch nicht darüber urtheilen, was aus demselben in seinem ferneren Verlauf wird, ob er sich theilt, ob er sich etwa später mit Mark umgibt, oder ob er

in Verbindung mit anderen Ganglienzellen tritt. Alles das sind noch ungelöste Fragen, deren Beantwortung doch allein erst diejenige Vollständigkeit des anatomischen Bildes ergeben würde, die für die Entscheidung des Problems der Innervation des Herzens ein unumgängliches Desiderat bilden dürfte.

Zwei einzelne Ganglienzellen habe ich unter meinen Präparaten (nur eines davon ist aber, wie ich glaube, völlig einwurfsfrei), an denen ein ziemlich langer Fortsatz erhalten ist, der eine markhaltige Faser zu enthalten scheint.

Und ich behaupte daher:

6) Es gibt im Herzen Ganglienzellen, die markhaltigen Fasern als Ursprungsstätte dienen. Wird dieser Befund, was ich als nothwendiges Postulat gern zugebe, weiterhin bestätigt, so wird man gerade diese Zellen vorwiegend als die automatischen Bewegungscentren des Herzens anzusehen haben. Bis jetzt wurde ein Zusammenhang markhaltiger Fasern mit Ganglienzellen von Kölliker und Anderen bis auf Klug geleugnet, während Arnold und Andere, in neuerer Zeit namentlich Ranvier und Vignal allerdings nur unter der Annahme eines Spiralfortsatzes einen solchen wenigstens bei thierischen Herzganglienzellen lehren [11]).

Bezüglich der Verbindung der Ganglienzellen unter einander, wie solche von Ranvier und Vignal vermittelst der Spiralfasern angenommen wird, habe ich zu bemerken, dass ich keine solche zu sehen vermochte.

Nach diesem Resultat der Untersuchungen der menschlichen Herzganglien halte ich die Meinung Vignal's, dass man trotz der Unmöglichkeit, mit den heutigen Mitteln Unterschiede im Bau derselben constatiren zu können, sympathische und cerebrospinale Zellen, d. h. Zellen mit excitomotorischen und solche mit hemmenden Functionen unterscheiden könne, für nicht zutreffend, und ich schliesse mich vielmehr Kasem-Beck [12]) an, der nach dem Vorgang J. Dogiel's eine rein excimotorische Wirkung derselben annimmt.

Es erübrigt nun noch, das Verhalten eines ganzen, grösseren Ganglions zu schildern. Betrachtet man ein solches, so sieht man eine ganze Anzahl von markhaltigen Nervenstämmen von ihm ausgehen und zwar häufig radienförmig nach allen Seiten; dabei wird ein förmliches Geflecht von markhaltigen und marklosen Fasern im Innern des Ganglions erzeugt, das bei gelungener Färbung sehr klar und deutlich ist. Weiter bemerkt man, dass die einzelnen

Nervenstämmchen sich in verschiedene Gruppen von Bündeln theilen, die, wieder mit Theilen von anderen Stämmen vereinigt, einen austretenden Nervenstamm bilden; häufig biegen auch Fasern, bevor sie zwischen die Zellen eintreten, ab und laufen in der nächst oder übernächst eintretenden Faser wieder zurück; auch noch in einiger Entfernung vom Ganglion kommen bei Theilung eines Nervenstammes derartige Bilder zu Stande. Wohin nun diese betreffenden Fasern ziehen, ob sie auf einer anderen Bahn wieder in dasselbe oder in ein anderes oder in gar kein Ganglion eintreten, habe ich bis heute nicht zu ermitteln vermocht. So viel steht aber fest, dass derartige Fasern bei jedem grösseren Ganglion vorhanden sind, die nicht in dasselbe eintreten, sondern schlingenförmig umbiegend in einem anderen Nerven wieder weiter verlaufen.

Damit haben wir den Nerven bis zu seinem Eintritt in die Muskelsubstanz selbst verfolgt. In ihr findet man markhaltige mit marklosen Fasern vereinigt. Im Allgemeinen fällt aber auf, dass die Nervenstämme einmal sehr bald sich in ganz schwache Aeste theilen und dass andererseits in tieferen Schichten der Muskelmasse beinahe keine Nerven mehr gefunden werden. Immerhin trifft man auf vereinzelte schwache (in der Ventrikelscheidewand auch auf dickere) Bündelchen markhaltiger Fasern in der ganzen Muskelmasse.

Ueber ihren weiteren Verlauf, insbesondere ihre etwaige Verbindung mit den Muskelzellen, also die Nervenendigungen im menschlichen Herzen, ist nur in der Arbeit von v. Openchowski, der an Kinderherzen darüber Untersuchungen angestellt hat, etwas mitgetheilt. Da derselbe auch über die Literatur der Nervenendigung im Thierherzen das Nöthige anführt, so halte ich es für überflüssig, dieselbe hier anzuführen und verweise auf seine Auseinandersetzung in der mehrfach citirten Abhandlung. Openchowski selbst bezieht allerdings seine positiven Resultate auf die Herzen des Frosches, des Triton und der Eidechse, und sagt nicht, ob er die gleichen oder ähnliche Wahrnehmungen bei der Untersuchung von Kinderherzen gemacht hat. Alle übrigen Untersuchungen über Nervenendigungen im Herzen, wie die von Kölliker, L. Gerlach, Langerhans, Ranvier, Krause und die Angaben von Schweigger-Seidel in Stricker's Handbuch befassen sich mit Thierherzen, und es existirt somit, wenn man die Mittheilung Openchowski's auch nur für thierische Objecte gelten lässt, noch kein Nachweis von Nervenendigungen an den Zellen des menschlichen Herzmuskels.

Auch mir ist es trotz vielfacher Mühe bis jetzt nicht gelungen, Bilder zu bekommen, die denen der Autoren über diesen Gegenstand beim Thierherzen entsprechen. Nun bin ich vor Allem geneigt, diesen Misserfolg meiner geringen Erfahrung in der Handhabung der Goldmethode zuzuschreiben; ausserdem aber ist die Untersuchung im menschlichen Herzen durch die enorme Zahl von Capillaren, die die Muskelzellen netzförmig umspinnen, ausserordentlich erschwert. Vielleicht trägt auch der Umstand etwas bei zu der Unmöglichkeit, die feinsten Endverästelungen der Nerven zu finden, dass man nur mit schon längere Zeit todtem Material arbeiten kann.

Die Methode, die ich zur Untersuchung benützte, war folgende: Möglichst kleine Stücke von Muskelsubstanz wurden theils mit, theils ohne vorherige Behandlung mit Ameisensäurelösung in 1 % Goldchloridkaliumlösung auf ca. 30 Minuten gelegt, dann in destillirtem Wasser abgewaschen und an dunklem Ort 12 Stunden und länger in 4 % Ameisensäure der Reduction überlassen und endlich längere Zeit in ameisensaurem Glycerin zur Maceration aufbewahrt. Auf diese Weise behandelt, waren die Präparate zur Untersuchung fertig.

Gefässe und Muskelzellen waren meistens sehr schön und deutlich in ihrem Verhältniss zu einander zu erkennen, aber irgend welche Elemente, die als nervöse (dies bezieht sich natürlich nur auf etwaige Nervenendigungen oder feinste marklose Fasern) angesprochen werden könnten, habe ich nicht gefunden. Auch im Innern der einzelnen Muskelzelle habe ich ausser dem central gelegenen Kern und den von ihm aus sich erstreckenden verschieden starken Protoplasmaresten und der oft sehr schön ausgesprochenen Längs- und Querstreifung, sowie endlich der an den beiden Enden der Zelle verlaufenden, unregelmässigen queren Trennungslinie nichts entdecken können, insbesondere auch nichts dem Streifen Aehnliches, den Ranvier [13]) nach Alkohol-Pikrokarminfärbung mitten im Protoplasma in der Nähe des Kerns der Achse der Zelle nach hat verlaufen sehen [14]).

Die Unzulänglichkeit meiner eigenen Beobachtungen vollkommen anerkennend, muss ich doch, bis thatsächliche Befunde von Nervenendigungen im menschlichen Herzen vorliegen, den Sätzen, welche Aubert in seiner „Innervation der Kreislaufsorgane“ im Handbuch der Physiologie von Hermann ausspricht, zustimmen. Derselbe

sagt dort S. 348: „Bei diesem Resultat der anatomischen Untersuchung über die Nerven des Herzens wird die Annahme nothwendig, dass die Muskelfäden oder Muskelzellen des Herzens zugleich die Function von Nervenfasern übernehmen, indem sie die von nervösen Gebilden ausgehende und durch Reizung hervorgerufene Erregung zu den benachbarten Zellen fortleiten."

Aus vorstehenden Beobachtungen geht Folgendes als positives Ergebniss hervor:

1) Im menschlichen Herzen kommen einzelne und zu Gruppen vereinigte Ganglienzellen vor und zwar hauptsächlich in der Vorhofscheidewand, seltener in der Atrioventrikulargrenze. Sie liegen in Binde- und Fettgewebe eingehüllt unter dem Perikard. In der Muskelmasse selbst fehlen Ganglienzellen an den dort vorhandenen markhaltigen Fasern.

2) Die Scheide der Nervenstämme, an oder zwischen welchen die Zellen und Ganglien liegen, setzt sich auf die Oberfläche der letzteren fort.

3) Isolirte Zellen zeigen folgenden Bau: Ein centraler protoplasmatischer Zellleib mit meistens excentrisch gelegenem, bläschenförmigen Kern und Kernkörperchen wird umschlossen von einer bindegewebigen Kapsel, die Kerne enthält. Von der Zelle geht ein Fortsatz aus, der meistens nicht weiter verfolgt werden kann, da er schon ganz kurz nach seinem Abgang abreisst.

4) Es gibt einzelne Ganglienzellen, die markhaltigen Nervenfasern zum Ursprung dienen.

5) Zweikernige Zellen kommen nur vereinzelt vor, unterscheiden sich aber im Uebrigen nicht von den anderen Zellen.

6) Häufig tritt Pigment in unregelmässiger Anordnung in den Zellen auf.

7) In jedem Ganglion findet vielfache Durchflechtung und Durchschlingung der markhaltigen Fasern statt; jeder einzelne aus dem Ganglion herauskommende Nervenstamm setzt sich aus Fasern zusammen, die in zwei oder mehr eintretende Stämmchen verfolgt werden können. Ausserdem gibt es Fasern, die nicht in ein Ganglion eintreten, sondern vom Stamme vor seinem Eintritt abbiegen und in einem anderen Stamme zurückverlaufen.

8) Ueber Nervenendigungen an den Muskelzellen habe ich keine positiven Aufschlüsse erhalten.

Von diesen Sätzen enthalten der 4. und 7. Thatsachen, welche

ich nirgends erwähnt gefunden habe, während die übrigen, wie schon oben bemerkt, im Wesentlichen Bestätigungen früherer Beobachtungen darstellen [15]).

Ich kann diese Arbeit nicht schliessen, ohne kurz einige Befunde zu erwähnen, die von anderen als pathologische beschrieben wurden und die in mancher Beziehung Aehnlichkeit mit meinen eigenen Bildern besitzen.

Auch ich hatte ursprünglich die Absicht, nach Veränderungen in den Ganglienzellen und Nerven des Herzens bei verschiedenen Krankheiten, namentlich aber in solchen Fällen zu suchen, wo der Exitus lethalis eingetreten war, ohne dass im Körper oder im Herzmuskel selbst Veränderungen bestanden, die denselben erklären konnten, wo jedoch aus dem klinischen Verlaufe, dem übrigen anatomischen Befunde und der Art des Todes mit Sicherheit eine Herzlähmung als nächste Todesursache angenommen werden musste [16]).

Ich kam jedoch bald zur Ueberzeugung, dass hier vor Allem die normalen Verhältnisse aufgeklärt und festgestellt werden müssen, bevor daran gedacht werden kann, über pathologische Veränderungen ein bestimmtes Urtheil auszusprechen. Dass ich aber nach solchen suchte, ist bei der Art des Materials, das von den verschiedensten Leichen herstammte, natürlich.

Meine Untersuchungen sind noch lange nicht zahlreich genug, um mir einen bestimmten Schluss in dieser Richtung zu erlauben; charakteristische, bei einer und derselben Erkrankungsform sich wiederholende Veränderungen habe ich bis jetzt nicht aufgefunden. — Gehen wir nunmehr zu den oben erwähnten Befunden Anderer über.

Bei der Durchmusterung der Literatur fand ich fünf Arbeiten, die sich mit dieser Seite der Frage beschäftigen. In den Lehrbüchern der pathologischen Anatomie ist darüber so gut wie nichts zu lesen.

Putjatin hat in Virchow's Archiv Bd. 74, S. 461—473 eine Arbeit „Ueber die pathologischen Veränderungen der automatischen Nervenganglien bei chronischen Herzkrankheiten" veröffentlicht. In derselben citirt er eine Mittheilung von Lancereaux, in der über die Section eines 45jährigen Mannes berichtet wird, der im Anfall einer Angina pectoris gestorben war. Ausser Verengerung der Coronararterien und Veränderungen der Aorta an dem Orte, wo ihr der Plexus cardiac. anliegt (letzterer gefässreich, einige seiner

Bündel von Exsudat umringt), „wies die mikroskopische Untersuchung eine Anhäufung von runden Körnchen nach, die die Nervenfasern auseinanderrückten und zusammendrückten; ausserdem war das Nervenmark der letzteren graulich gefärbt und enthielt viele Kerne". In derselben Arbeit wird ferner auf Beobachtungen Iwanowsky's [17]) hingewiesen, in denen sich „die Ganglienzellen als gequollen und trübe darstellten, weshalb Kerne gar nicht oder sehr undeutlich zu sehen waren; das Kapselendothel der Zellen erschien öfters geschwollen; dann und wann kamen dem Degenerationsprocesse unterworfene Ganglienzellen vor, allein neben den veränderten waren auch normale nachweisbar. In dem Zwischengewebe der Nervenganglien wurden oft Granulationselemente von runder Form angetroffen; dieselben Elemente waren auch im Innern der Kapsel zwischen der Nervenzelle und dem sie umschliessenden Endothel eingelagert."

Weiterhin hat Wassilieff (l. c.) „Ueber die Veränderungen des Gehirns und der Herzganglien bei der Lyssa" berichtet. Nach ihm war bei den uns hier allein interessirenden Herzganglien „das Endothel der die Nervenzellen umhüllenden Scheiden stellenweise geschwollen; im Innern der Scheiden und in dem interstitiellen Gewebe der Ganglien kamen runde Elemente von der Grösse eines weissen Blutkörperchens vor. Die die Ganglien umgebenden Blutgefässe, die grossen Venenstämme ausgenommen, erschienen meistens blutleer. In den Nervenzellen selbst erschien das Protoplasma mehr oder weniger getrübt, in Folge dessen wurden ihre Kerne undeutlich oder ganz unsichtbar, in einigen Zellen sah man eine Anhäufung eines feinkörnigen Pigmentes. Die hervorragendste und nie fehlende Veränderung bestand aber darin, dass die Nervenzellen die Scheide nicht vollständig ausfüllten, sondern dass zwischen beiden ein freier Raum zurückblieb, durch welchen nur Fortsätze der Nervenzellen zur Scheide sich hinzogen." Durch Messungen will er gefunden haben, dass jener leere Raum durch Ausdehnung der Scheide in Folge eines Oedems entstehe.

Putjatin (l. c.) selbst fand Bilder von „Hyperämie und granulirender Entzündung in den Nervenganglien in Fällen einer frühen und beziehungsweise unbedeutenden Affection im Herzen und der Aorta; bei langdauernden und stark entwickelten Erkrankungen des Herzens und der Aorta wurde in den Ganglien eine interstitielle Entzündung mit Wucherung von festem Bindegewebe und nach-

folgende Veränderung der Nervenganglien selbst gefunden, welche sich in Fett- und Pigmententartung äusserte". In einem Falle war „ein hoher Grad der pathologischen Veränderungen in den Nervenganglien mit vollkommener Degeneration, sogar Vernichtung der Ganglienzellen und Kalkinfiltration des Zwischengewebes vorhanden".

Uskow[18]) endlich hat bei seinen Untersuchungen von hypertrophischen Herzen zunächst in den Ganglien keine Veränderung constatiren können, ausser „Verdickung der Kapseln und Kernproliferation". Dagegen nimmt er eine Veränderung im Markgehalt der markhaltigen und der Zahl der Kerne dieser und der marklosen Fasern als Ausdruck des pathologischen Zustandes bei Hypertrophie der Muskulatur an, Veränderungen, die er namentlich auch bei Hypertrophie eines Ventrikels nur in diesem im Gegensatz zum nicht hypertrophirten Ventrikel gefunden haben will. Die Veränderungen bestanden vorwiegend in unregelmässigem Schwund des Markmantels und in Kernproliferation. Diesen Befunden Uskow's gegenüber (die Mittheilung Lancereaux's ist zu kurz, um ein deutliches Bild von seinen Befunden zu geben) möchte ich zunächst auf ein Moment hinweisen, welches, wie ich glaube, bei der Beurtheilung scheinbar pathologischer Zustände in den Nerven und Ganglien vor Allem nicht aus den Augen gelassen werden darf, und das gerade bei der Aufsuchung und Behandlung der nervösen Gebilde des Herzens in Wirksamkeit tritt, ich meine die mechanische Einwirkung, die sich bei der Anfertigung von Präparaten hier nicht vermeiden lässt; mir wenigstens ist es häufig vorgekommen, als ob Veränderungen in den Nervenfasern, wie Verdickungen der Markscheide in unregelmässiger Form, dann wieder Schwund derselben bis zum völligen Zusammenfallen der Schwann'schen Scheide gerade durch die Manipulationen bei der Präparation zu Stande gekommen wären. Schon Uskow selbst hat weiterhin auf die bekannten Untersuchungen von Sigmund Mayer[19]) hingewiesen, nach denen auch im normalen Nerven ein fortwährender Zerfall von Nervenfasern in einzelnen Abschnitten ihres Verlaufes oder in der ganzen Faser vor sich geht, der sich nach einiger Zeit wieder durch Regeneration der betreffenden Fasern ausgleicht. Es muss also auch an solche Ursachen für die Entstehung pathologisch aussehender Bilder gedacht werden, wenn nicht ganz erhebliche Veränderungen vorliegen, die namentlich auch durch ihre Ausdehnung den Verdacht auf patho-

logische Processe bestätigen. Zuletzt wäre auch noch etwaiger, postmortaler Veränderungen zu gedenken, die meiner Meinung nach das Bild ebenfalls trüben können. Ich bin weit entfernt, die Resultate der Herznervenuntersuchungen Uskow's anzweifeln zu wollen; ich wollte nur erklären, warum ich aus meinen mir bis jetzt vorliegenden Untersuchungen, die noch nicht zahlreich genug sind, einen definitiven Schluss auf ihre pathologische Bedeutung nicht zu ziehen wage.

Die Veränderungen der Ganglienzellen sind im Wesentlichen nach den obigen Darstellungen solche des Zellkörpers, der Kapsel und des umgebenden Gewebes und äussern sich in Schwellungs-, resp. Degenerationszuständen des Protoplasmas, Verdickung der Kapsel und Vermehrung ihrer Kerne und endlich Zellinfiltration und sogar Bindegewebswucherung in der Umgebung. Ich bemerke sogleich, dass ich bei meinen Untersuchungen nur am Zellkörper selbst Veränderungen angetroffen habe, die mir hinreichend sicher zu sein scheinen, während ich in Bezug auf andere Anomalien keine einwurfsfreien Beobachtungen mittheilen kann.

Auch hier glaube ich zunächst, dass es nicht unwahrscheinlich ist, dass ähnlich wie in den Nerven ein fortwährender cyklischer Wechsel in der äusseren Form und der chemischen Zusammensetzung besteht, der sich als Degeneration und nachfolgende Regeneration äussert, so auch in den Ganglienzellen Veränderungen der chemischen und morphologischen Zusammensetzung vorkommen und in Erscheinung treten können, ohne dass man an einen dauernden pathologischen Zustand derselben zu denken hat. So ist mir öfter unter sonst offenbar normalen Ganglienzellen eine oder die andere vorgekommen, die nicht das gewöhnliche Aussehen darbot; dieselbe war vielmehr vergrössert, wie geschwellt, die Kapsel schien dann meistens verdünnt, ja bis auf einen schmalen Saum reducirt, der Kern war undeutlich oder ganz unsichtbar, das Protoplasma hatte ein trübes Aussehen, Pigment fehlte in solchen Zellen immer; auch hatte es den Anschein, als ob die Zelle ihren Fortsatz verloren hätte. Ich habe unter meinen Präparaten einen Nervenstamm, dessen Abstammung aber leider nicht notirt wurde, dem ein Ganglion anliegt, das ziemlich viele derartig veränderte Zellen enthält; aber meistens handelt es sich nur um einzelne derartige Zellen, und gerade die verhältnissmässige Seltenheit zusammen mit dem zerstreuten Vorkommen bei den verschiedensten Herzen erweckt

den Gedanken, dass man es hier mit vorübergehenden, nicht dauernden pathologischen Zuständen zu thun hat.

Will man nun dieser Erscheinung einen bestimmten Namen geben, so glaube ich, könnte man den Begriff der trüben Schwellung darauf anwenden. Vielleicht hat man auch den Zustand der Zelle vor sich, den Birch-Hirschfeld[20]) als Sklerose, glasige Quellung bezeichnet, wenigstens traten auch in einem Theil der von mir beobachteten Zellen die von ihm erwähnten Risse und Sprünge im Protoplasma auf. Möglich ist es aber auch, dass ein wirklicher Degenerationsvorgang vorliegt, der schliesslich zum Untergang der Zelle führt. So starke Veränderungen, wie die von Putjatin erwähnten, sind mir niemals vorgekommen, namentlich habe ich mich nie von einer wirklichen Pigmentdegeneration oder Kalkinfiltration des Zwischengewebes überzeugen können. Es mag übrigens daran erinnert werden, dass gerade die Pigmentanhäufung in den Ganglienzellen, der ich oft begegnete, auch nach der Anschauung Anderer ein normaler Vorgang ist, und dass speciell über diese Frage eine Arbeit von Niermeyer[21]) existirt, in welcher nachdrücklich darauf hingewiesen wird, dass sowohl Pigmentanhäufung in der Ganglienzelle als auch die sogenannte Kern- oder lymphatische Infiltration dem Gebiete der pathologischen Anatomie nicht zuzurechnen sind. Wassilieff's Oedem der Ganglienzellen halte ich nach meinen Untersuchungen mindestens für einen nicht der Lyssa allein zukommenden Befund, denn ich habe bei Herzen aus den verschiedensten Leichen Präparate bekommen, die mit derartigen Bildern übereinstimmen dürften. Ueber die Veränderungen an der Zellkapsel und im Zwischengewebe enthalte ich mich vorerst eines bestimmten Urtheils.

So viel dürfte jedenfalls aus Vorstehendem resultiren, dass wirklich charakteristische Veränderungen der Herznerven und Herzganglien noch zu finden und zu beschreiben sind, bevor ein Schluss auf ihre pathologische Bedeutung gezogen werden kann. Hier ist noch ein weites Arbeitsfeld vorhanden und viel ist noch zu thun, bis es endlich gelingen wird, jenes grosse Räthsel zu lösen, das uns in der Bewegung des Herzens gegenüber tritt.

Zum Schlusse sei es mir gestattet, meinem hochverehrten Lehrer, Herrn Prof. Dr. Bollinger, meinen tiefgefühlten Dank auszudrücken für die gütige Ueberlassung des nöthigen Materiales und die fortgesetzte Unterstützung, die er mir während meiner Arbeit zu Theil werden liess.

Literatur.

1) Dogiel, J., Die Ganglienzellen des Herzens bei verschiedenen Thieren und beim Menschen. Arch. f. m. Anat. Bd. XIV. — Koplewski, L., Ueber die Veränderungen der automatischen Nervenganglien des Herzens bei einigen pathologischen Processen des Herzmuskels. Dissert. St. Petersburg 1881. Ref. in Hofmann-Schwalbe, Jahresbericht etc. X, 1. S. 234 berührt nur die normale Seite der Frage. — Vignal, W., Recherches sur l'appareil ganglionnaire du cœur des vertébrés. Arch. d. physiol. norm. et pathol. 1881. — Putjatin, Ueber die pathologischen Veränderungen der automatischen Nervenganglien bei chronischen Herzkrankheiten. Virchow's Archiv etc. Bd. 74 S. 461 bis 473. Darin findet sich citirt: Iwanowsky, Zur pathologischen Anatomie des Flecktyphus, erschienen im „Journal der normalen und pathologischen Histologie und der klinischen Medicin", herausgegeben von Rudneff, Januar bis Februar 1876. Ferner ist dort citirt Wassilieff, N., Ueber die Veränderungen des Gehirns und der Herzganglien bei der Lyssa. Centralblatt für die med. Wissenschaften 1876, Nr. 36. — Uskow, Zur Pathologie der Herznerven, Virchow's Archiv etc. Bd. 91 S. 453—463. — Openchowski, Th. v., Beitrag zur Kenntniss der Nervenendigungen im Herzen. Arch. f. m. Anat. Bd. XXII S. 408—419.

2) Kasem-Beck, Zur Kenntniss der Herznerven. Arch. f. m. Anat. Bd. XXIV S. 14.

3) Die interstitielle Osmiumsäureinjection vor der Anwendung von Goldchlorid ist ein Verfahren, das zuerst von Gessler in seinen „Untersuchungen über die letzten Endigungen der motorischen Nerven im quergestreiften Muskel und ihr Verhalten nach der Durchschneidung der Nervenstämme" (Deutsches Archiv für klin. Med. Bd. XXXIII S. 43) angegeben worden ist.

4) Openchowski l. c. S. 409.

5) Arnold, Ein Beitrag zu der feineren Structur der Ganglienzellen. Virchow's Archiv etc. Bd. 41 S. 178—220.

6) Flemming, W., Vom Bau der Spinalganglienzellen von Säugethieren, Ref. in Hofmann-Schwalbe's Jahresbericht etc. XI, Bd. I S. 82—83.

7) l. c. S. 14 und 17.

8) Ich bemerke hier, dass auch ich Ganglien aus der Vorhofscheidewand des Kaninchens und des Kalbs untersucht habe. Beim Kaninchen trifft man allerdings im Vorhof zweikernige Zellen, aber nicht, wie Vignal behauptet, in überwiegender Zahl und beim Kalb habe ich niemals mehr als einen Kern in der Zelle gesehen. Ich will schon hier die weitere Wahrnehmung anschliessen,

dass ich bei diesen Thieren stets nur einen Zellfortsatz unterscheiden konnte und einen Unterschied in der Grösse und dem Aussehen der Zellen, wie er von Ranvier und Vignal für das Kaninchenherz postulirt wird, nicht bestätigt gefunden habe. (Siehe ausser v. Openchowski l. c. S. 410 auch Ranvier, Technisches Lehrbuch etc. S. 780 und 781.) Doch sind meine Beobachtungen zu wenig zahlreich, um mir einen definitiven Schluss daraus zu erlauben; ich verweise aber auf die Arbeit von Kasem-Beck und Openchowski, die beide, letzterer mit einer Einschränkung, das Vorkommen von zwei verschiedenen Arten von Nervenzellen bei diesen Thieren und beim Menschen leugnen.

9) Solche Zellen sollen nach Ranvier und Vignal in den Bidder'schen Ganglien des Frosches vorkommen.

10) Spiralfasern nehmen an den Ganglienzellen des Froschherzens hauptsächlich Ranvier und Vignal an, während von den meisten anderen, die solche Zellen untersuchten, derselbe stricte geleugnet und als Faltenbildung der Scheide erklärt wird.

11) Openchowski l. c. S. 409.

12) Kasem-Beck l. c. S. 18.

13) Ranvier l. c. S. 784—85.

14) Ich kann nicht unterlassen, hier einen Befund anzuführen, den ich mehrere Male gemacht habe. Brenner hat bekanntlich in letzter Zeit eine Arbeit über „Die Nerven der Capillaren, der kleineren Arterien und Venen" im Arch. f. mikr. Anat. Bd. XXI S. 663—671 veröffentlicht. Ich kenne nur das Referat dieser Arbeit in Hofmann-Schwalbe's Jahresbericht Bd. XI S. 86, möchte aber nach dem dort Berichteten glauben, dass auch ich an den Gefässen der Herzmuskulatur öfters feinste marklose Fasern, die erstere umspinnen, gesehen habe. Trotzdem waren zwischen und an den Muskelzellen desselben Präparates Nervenfibrillen nicht nachweisbar.

15) Erst nach Abschluss dieser ganzen Arbeit kam mir das „Tageblatt der 58. Versammlung deutscher Naturforscher und Aerzte in Strassburg 1885" zu Gesicht, in welchem über einen Vortrag von Flesch über „Structur der Nervenzellen in peripheren Ganglien" berichtet wird, und wonach zwei Arten von Zellen, dunklere und hellere, mit verschiedener Beschaffenheit des Kerns zu unterscheiden sind. Ich habe keine derartige Beobachtungen bei den Herzganglien gemacht.

16) Vergl. Bollinger, Ueber die Häufigkeit und Ursachen der idiopathischen Herzhypertrophie. Deutsche med. Wochenschrift Nr. 12. 1884; Kurzak, Heinr., Ueber den Tod durch Herzermüdung bei Hypertrophie des rechten Ventrikels in Folge von Kypho-Scoliose. Inaug. Dissert. München 1883.

17) S. Anmerkung 1. Seine Angaben über die Lage der Ganglien im menschlichen Herzen stimmen im Allgemeinen mit den meinigen überein.

18) S. Anmerkung 1.

19) Sigmund Mayer, Ueber Vorgänge der Degeneration und Regeneration im unversehrten peripherischen Nervensystem. Zeitschr. f. Heilkunde 1881, Bd. II S. 154—258.

20) Birch-Hirschfeld, Lehrbuch der pathol. Anatomie 1877, S. 542.

21) Niermeyer, Untersuchungen, betr. einige pathologisch-anatomische Abweichungen der peripherischen Ganglien. Arch. f. Psychiatrie Bd. X S. 810.

Erklärung der Abbildungen.

Tafel V.

Fig. 1.

Leitz, System 5, Oc. I.

Goldpräparat, interstitielle Osmiumsäureinjection.

Ganzes, nicht zerzupftes Ganglion aus der Vorhofscheidewand.

a. Markhaltige Nervenfasern;

b. Ganglienzellen, deren Kern nicht deutlich ist.

Die Kerne der Nervenfasern und der Kapsel der Ganglienzellen angedeutet.

Man sieht den vielfach gewundenen und verschlungenen Verlauf der Fasern zwischen den Zellen des Ganglions hindurch und die Zusammensetzung eines Nervenstämmchens aus Bündeln verschiedener eintretender Stämmchen.

Weitere Details sind bei dieser Vergrösserung nicht wahrnehmbar.

Fig. 2.

Leitz, System 3, Oc. III.

Zerzupftes Ganglion aus der Vorhofscheidewand nach Osmiumsäure-Pikrokarminbehandlung.

Die Osmiumsäure hat genügend stark eingewirkt, so dass die markhaltigen Nervenfasern deutlich gefärbt sind. Protoplasma der Ganglienzellen bräunlich gefärbt, bei

a. Pigmentanhäufungen; der Zellkern ist bei dieser Vergrösserung nicht sichtbar;

b. Scheide des Nervenstamms;

c. Kapsel der Zelle mit Kernen, ebenso die Kerne der Fasern deutlich.

Tafel VI.

Leitz, System 3, Oc. I.

Zerzupftes Ganglion aus der Vorhofscheidewand. Osmiumsäure-Pikrokarmin. Erstere hat nur an den Enden des Präparates in der richtigen Weise gefärbt, man kann daher die in das Ganglion eintretenden markhaltigen Fasern nicht mehr als solche weiter verfolgen. Dagegen ist die Kernfärbung, sowie die Färbung der Zellen um so deutlicher. Kerne roth, Protoplasma der Ganglienzellen gelblich gefärbt.

a. Isolirte Zelle s. Taf. VII, Fig. 5;

b. Zelle, die dem Nervenstamm aussen anliegt; man sieht schon bei dieser Vergrösserung deutlich, wie die Nervenscheide über die Kapsel der Zelle hinzieht. Taf. VII, Fig. 4;

c. eine aus ihrer Kapsel vollständig frei gewordene Zelle;
d. Fettzellen mit Margarinkrystallen;
e. schlingenförmig umbiegende Fasern;
f. in den Verlauf des Nervenstammes eingeschaltete undeutliche Ganglienzellen.

Tafel VII.

Fig. 1. Isolirte Ganglienzelle, deren Kern durch zu starke Osmiumsäureeinwirkung unsichtbar geworden ist. Kapsel und deren Kerne deutlich sichtbar. An der Zelle ein langer Fortsatz erhalten, der in seinem Innern eine allmählich immer deutlicher markhaltige Faser birgt. S. 7, Oc. I.

Fig. 2. Ganglion, das eigenthümlich veränderte Ganglienzellen enthält. a. Mit rothen Blutkörperchen gefüllte Kapillaren, b. Nervenstämmchen, c. normale, d. veränderte Ganglienzelle, deren Kern verschwunden. S. 3, Oc. I. s. Fig. 3.

Fig. 3. Obere Partie der Fig. 2. Der Unterschied der normalen und veränderten Ganglienzellen deutlich sichtbar. S. 7, Oc. III.

Fig. 4. S. Taf. VI b.
a. Zelle mit Kern, Kernkörperchen, Pigmentkörnchen;
b. Kapsel und deren Kerne;
c. Scheide des markhaltige Fasern enthaltenden Stämmchens; dieselbe biegt bei d ziemlich scharf vom Stamme ab und geht bei e ganz flach wieder auf denselben über;
f. Stelle, wo der Fortsatz der Zelle beginnt. S. 8, Oc. I.

Fig. 5. S. Taf. VI a.

Isolirte Zelle; nur wenige Kerne der Kapsel noch an der Zelle haftend, Kern mit Kernkörperchen, Pigment. Eine Structur ist an dem Protoplasma und dem Kern nicht sichtbar. S. 7, Oc. III.

Fig. 6. Zelle mit zwei Kernen und einem Fortsatz der Kapsel, der jedoch nicht genau weiter zu verfolgen war. S. 7, Oc. III.

Fig. 7. Ziemlich grosse Zelle (die Vergrösserung wahrscheinlich durch einwirkende Reagentien bedingt). Das Protoplasma des Zellleibs ist bis auf einen im oberen Theil der Kapsel liegenden eiförmigen Rest geschrumpft. Zahlreiche Kerne. Zwischen Protoplasma und Kapsel scheinbar ein freier Raum. a. Markhaltige Fasern. S. 7, Oc. III.

Fig. 8. Zelle aus einem Goldpräparat, Protoplasma des Zellkörpers geschrumpft. Kern schimmert als weisse Stelle durch. a. Fortsatz mit Faltenbildung. S. 7, Oc. III.

Fig. 9. Aus demselben Goldpräparat. Zellkern undeutlich. Vom Protoplasma geht ein sich rasch verschmälernder Fortsatz gegen den Fortsatz der ganzen Zelle hin. Faltenbildung der Scheide. System 7, Oc. III.

Fig. 1.

S. 5. O. I.

Fig. 2.

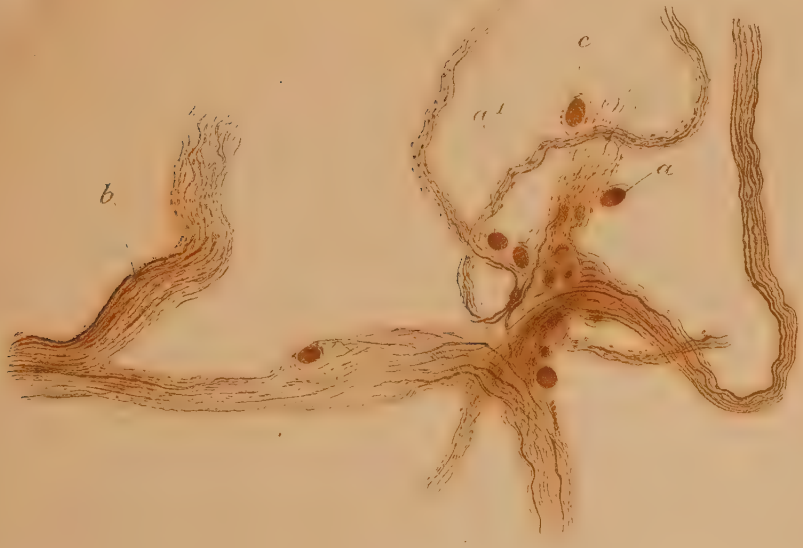

Syst. 3. O. III.

C. Krapf gez.



Syst. 3. O. III.
(Ausgex. Tub.)

C. Krapf gez.

Fig. 1. *Syst. 7. 0. I.*

Fig. 2.

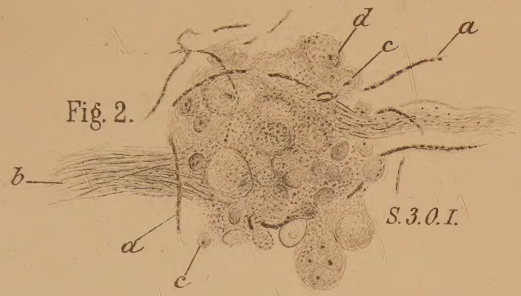

Fig. 3. *S. 7. 0. III.*

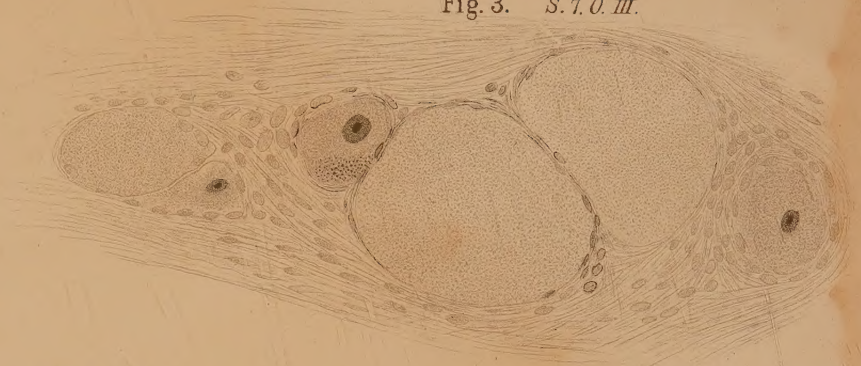

Fig. 9.

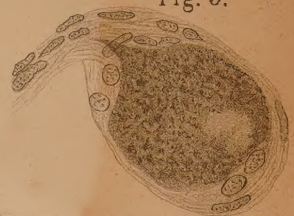

S. 7. 0. III.

Fig. 4.

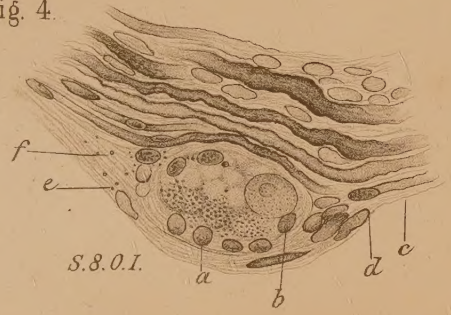

Fig. 5.

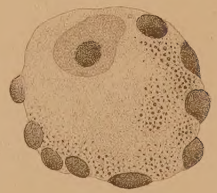

S. 7. Oc. III. (ausgez. Tub.)

Fig. 6.

S. 7. 0. III.

Fig. 7.

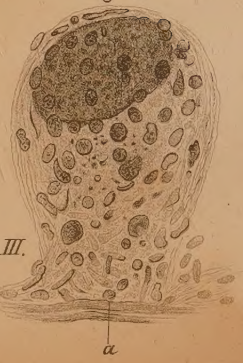

Fig. 8.

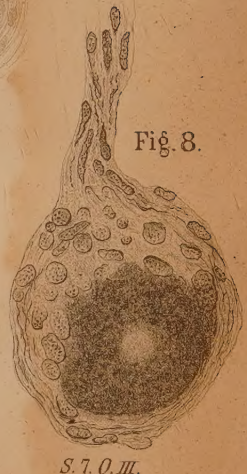

S. 7. 0. III.

C. Krapf gez.